バレリーナの足首の後ろ側の痛み

（足関節後方インピンジメント症候群・三角骨障害）

足部の骨は 26 個(母趾の種子骨を入れると 28 個)の多くの骨から構成されています(図 1)。

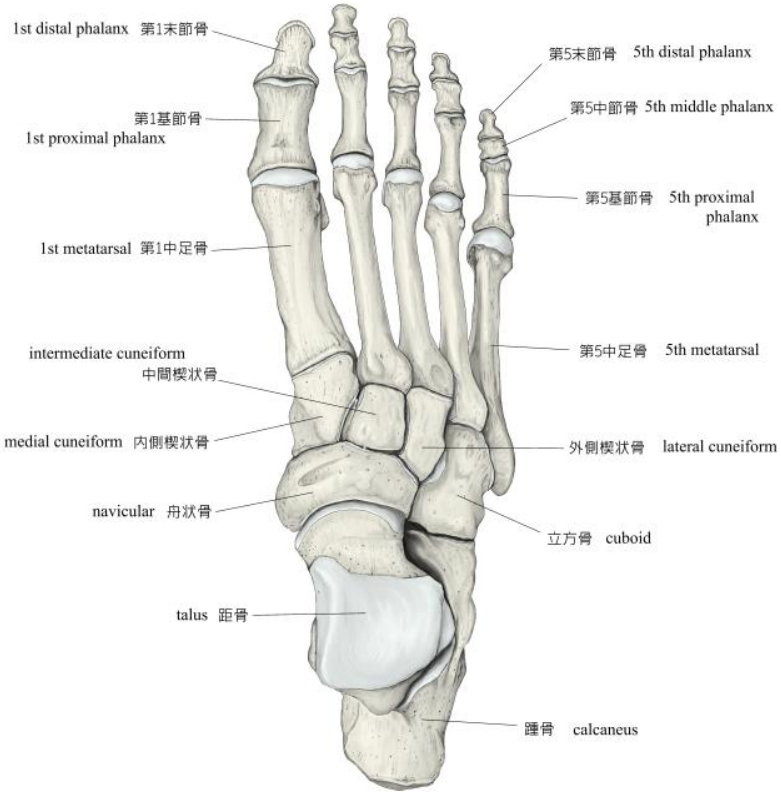

図 1

これ以外にも、過剰骨(副骨)と言われる、余分な骨がある場合があります。その代表的なものの一つが、距骨後突起の後方に存在する過剰骨である、三角骨(図 2)です。三角骨は約 10%程度の頻度で存在するとされます。

通常、三角骨があっても何も症状は起こしません。しかし、クラシック・バレエでは、ポアント(図 3)という特徴的な足の肢位があり、足関節足趾を最大底屈位で、さらにその状態でステップやジャンプを繰り返すため、大きな荷重負荷が加わります。

図2

図3

そうすると、三角骨が脛骨と踵骨の間で挟まれる(インピンジメント、いわゆる「クルミ割り」現象)ことになり、生じて痛みの原因になることがあります(図 4)。余剰骨である三角骨ではなくても、距骨の後突起が大きかったり、靭帯組織が挟まれて痛みを生じることがあり、足関節後方インピンジメント症候群と総称されます。ポアントの肢位をとった際に、足首の後方部分に痛みが生じるのが特徴です(図 5)。バレリーナ以外にも、サッカー選手や水泳選手でも底屈動作を繰り返すため痛みの原因となることがあります。

図 4

図 5

また、三角骨のすぐ隣を走行する、長母趾屈筋腱(母趾を曲げる筋肉の腱)の傷害を合併することが多いのも特徴です。その場合、ポアントの肢位など、母趾を屈曲する時に痛みを生じることがあります。

いったん痛みが生じた場合、まずは運動療法による保存療法を試みますが、症状が進行している場合は改善はなかなか難しく、パフォーマンスにも影響が生じるため、バレエを続けたい希望がある場合は手術をお勧めしています。当科では内視鏡を用いて低侵襲での治療を行っています。アキレス腱の内外側に数 mm 程度の傷 2 箇所(図 6)から、内視鏡カメラと道具を出し入れすることで、インピンジメントの原因となっている部分を切除します(図 7)。長母趾屈筋腱の滑膜炎を同時に切除するも可能です。

図 6

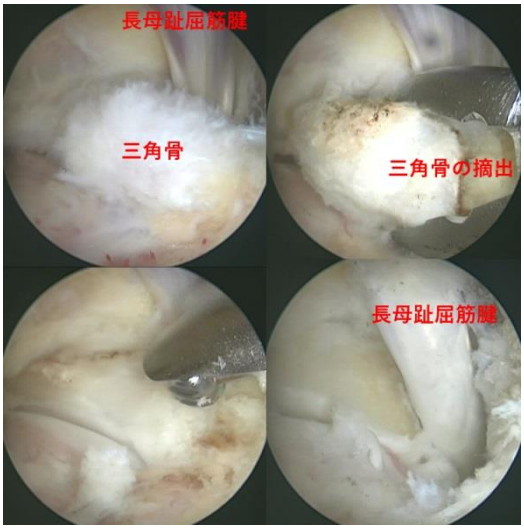

図 7

ポアント時の痛みが改善し、インピンジがなくなるため足関節の底屈角度が増大する症例もあります（図 8）。

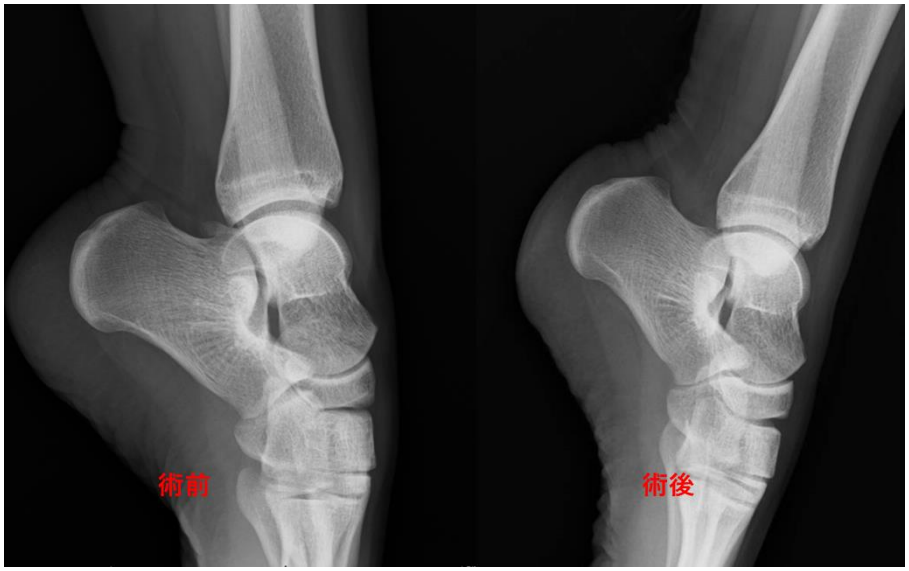

図 8

ただ、術後にバレエの本格的な復帰までは 2 か月程度はかかるため、発表会やコンクールなどを目前に控えている方には、局所の注射療法などで痛みの改善を目指すことも可能です。

その他の部位でも、クラシック・バレエでは足の痛みを生じることが多いです。足の痛みや変形などでお困りの方は、ご相談ください。

文責　第 3 整形外科部長　城戸　聡